

Velamentøs navlesnorsinsertion og Vasa Prævia

Revision 2018 af uddrag fra guideline-forslag fra 2017 “Anomalier i placenta, navlesnor og fosterhinder”

Forfattere:

Navn:	Stilling:	Arbejdssted:
Lise Lotte Torvin Andersen	Overlæge	Odense Universitetshospital
Richard Farlie	Overlæge	Hospitalsenheden Vest, Herning
Thorbjørn Jonsson	HU-læge	Odense Universitetshospital
Christina Hjørnet Kamper	Overlæge	Aarhus Universitetshospital
Najaaraq Lund	HU-læge	Hospitalsenheden Horsens
Lærke K. Moser	I-læge	Kolding Sygehus
Signe Thorlaksen	Reservelæge	Bispebjerg Hospital
Laura Vase	Overlæge	Regionshospitalet Randers

Korrespondance:

Tovholdere:

Lise Lotte Torvin Andersen;	ll.torvin@dadlnet.dk
Christina Hjørnet Kamper;	chrikamp@rm.dk

Status:

Første udkast:	17/12 2017
Diskuteret på Obstetrisk Guidelinemøde dato:	18/1 2018
Endelig guideline dato:	17/5 2018
Guideline skal revideres seneste dato:	

Indholdsfortegnelse:

Resume af kliniske rekommandationer	side	2
English resume	side	4
Forkortelser	side	6
Indledning	side	7
Velamentøs navlesnorsinsertion	side	7
Vasa prævia	side	13

Resume af kliniske rekommandationer:

Velamentøs navlesnorsinsertion (VCI) Kliniske rekommandationer	Styrke af rekommandation
Man bør bestemme navlesnorsinsertionen i forbindelse med 2. trimester-scanningen.	C
Ved fund af VCI ved abdominal ULS bør man, hvis placenta sidder i nedre halvdel af uterus, supplere med vaginal ULS med Doppler for at udelukke vasa prævia.	B
Ved fund af VCI bør man tilbyde tilvækstscanning, fx uge 32.	C
Ved fund af VCI bør man overveje overvågning med kontinuerlig CTG under fødslen.	C

Vasa Prævia (VP) Kliniske rekommandationer	Styrke af rekommandation
Ved fund af velamentøs navlesnors insertion i nedre halvdel af uterus, tvedelt placenta eller regredieret placenta prævia bør man undersøge for vasa prævia med TVUL med Doppler.	B
Ved cervixscanning af flerfoldsgraviditeter bør man bruge Doppler for at udelukke VP.	B

Ved fund af vasa prævia ved 2. trimester scanning bør fundet kontrolleres i GA ca 28, eftersom der forekommer spontan resolution hos 6-24%.	C
Forløsning bør foregå som elektivt sectio i GA ca 37+0, før ved øget risiko for præterm fødsel. Timing fastlægges ved hver enkelt kvinde ved gentagne vurderinger af risiko for præterm fødsel med 1-2 ugers mellemrum.	C
Ved PPRM foretages akut forløsning efter vurdering af fostrets tilstand. Ved vaginalblødning vurderes fostrets tilstand straks. Der foretages en samlet vurdering af situationen og forløses akut ved påvirket foster.	B
Indlæggelse kan overvejes fra uge 32 alt efter kvindens risiko for præterm fødsel og ønsker.	C
Kortikosteroider bør ikke administreres rutinemæssigt, men efter individuel vurdering i henhold til DSOG's guideline herfor.	C

English resume

Velamentous Cord Insertion (VCI) Summary of evidence	Evidence level
VCI is found in 1 - 2.4% of singleton pregnancies and 6% of twin pregnancies	2b
VCI can be detected by both 1st trimester and 2nd trimester ultrasound	Ib
VCI increases the risk of preterm birth, CTG changes during labour and emergency C-section	2a
VCI increases the risk of asphyxia and admission to NICU	2b
VCI increases the risk of IUGR	2b
VCI increases the risk of postpartum bleeding and retained placenta	2b
VCI increases the risk of perinatal death	2b

Velamentous Cord Insertion (VCI) Clinical recommendations	Grade of recommendation
The placental insertion site should be evaluated at the 2nd trimester anomaly scan.	C

If VCI is found with abdominal ultrasonography and the placenta is in the lower half of the uterus, transvaginal ultrasonography with Doppler should be performed to exclude vasa previa	B
If VCI is found, a fetal growth scan should be offered for example at 32 weeks gestation.	C
If VCI is found, continuous CTG monitoring during labour should be considered.	C

Vasa Previa (VP) Summary of evidence.	Evidence level
<p>One or more of the following risk factors is present in 80-95% of pregnancies with VP^{1,3,7,8}</p> <ul style="list-style-type: none"> ● Placenta previa in the 2nd trimester (NNS: 63) ● IVF / ICSI Pregnancy (NNS: 260) ● Succenturiate lobed/bilobed placenta (NNS: 37) ● Multiple pregnancy (NNS: unknown) ● Velamentous cord insertion (NNS: 13) ● Umbilical cord insertion in the lower third of the uterus at the 1s trimester scan (NNS: 6) <p>In brackets, number needed to screen (NNS) to find one case of vasa previa.</p>	3a
Transvaginal ultrasound scanning with Doppler can detect most cases of vasa previa with a sensitivity and specificity close to 100% ¹² .	2a
There is no evidence that hospitalization improves the prognosis ⁶ .	4
Not all vaginal bleeding in women with VP requires acute delivery ³	4

Vasa Previa (VP)	
Clinical recommendations	Grade of recommendation
Screening for vasa previa using TVUL with Doppler should be performed if velamentous cord insertion in the lower half of the uterus, succenturiate/bilobed placenta, or low-lying placenta are found.	B
Cervical scanning of multiple pregnancies should include Doppler to exclude VP	B
If vasa previa is found at the 2nd trimester scan the examination should be repeated at 28 weeks, as spontaneous resolution occurs in 6-24% of cases.	C
Delivery by C-section at 37+ 0 weeks at the latest, earlier if there is increased risk of preterm birth. Timing should be individually determined for each woman by repeated assessments of the risk of preterm birth at 1-2 week intervals.	C
In cases of PPRM acute delivery should be performed after evaluation of fetal condition. If vaginal bleeding occurs, the condition of the fetus must be assessed immediately. An overall assessment of the situation should be made and emergency C-section performed if the fetus is compromised.	B
Hospitalization may be considered from week 32 depending on the woman's wishes and risk of premature birth.	C
Corticosteroids should not be administered routinely, but after individual assessment according to the DSOG guideline.	C

Forkortelser:

BMI

Body Mass Index

CTG

Cardiotocografi

DFMS

Dansk Føtalmedicinsk Selskab

DSOG	Dansk selskab for obstetrik og gynækologi
FHR	Fetal Heart Rate
GA	Gestationsalder
ICSI	Intra Cytoplasmatisk Sædcelle Injektion
IUGR	Intra Uterine Growth Restriction
IVF	In Vitro Fertilisation
NNS	Number needed to screen
NNT	Number needed to treat
PPROM	Premature prelabour rupture of membranes
TVUL	Transvaginal ultralydsscanning
UL	Ultralyd
ULS	Ultralydsscanning
VCI	Velamentous Cord Insertion / Velamentøs navlesnorsinsertion
VP	Vasa prævia

Indledning:

Efter gennemgangen af guidelineforslag “Anomalier i placenta, navlesnor og fosterhinder” på fælles Føtalmedicinsk og Obstetrisk Guidelinemøde i 2017 blev arbejdsgruppen bedt om at gennemgå evidensen vedrørende velamentøs navlesnorsinsertion og vasa prævia yderligere. Resten af dokumentet “Anomalier i placenta, navlesnor og fosterhinder” blev godkendt som statusdokument og findes på DSOG`s hjemmeside under *obstetriske statusdokumenter*, samt på DFMS hjemmeside under *forslag til guidelines*.

Vi har i præsentationen valgt at fokusere på obstetrisk og neonatalt udfald, og har i dokumentet prøvet at kigge på beregninger vedrørende bl.a. NNT.

Velamentøs navlesnorsinsertion

SKS-kode : DO 431F - Velamentøs insertion af navlesnoren

Definition

Velamentøs navlesnorsinsertion, velamentous cord insertion (VCI) er defineret ved at navlesnoren insererer *i fosterhinderne*.

Marginal navlesnorsinsertion defineres ved at navlesnoren insererer <2 cm fra kanten på placenta. Der er ikke for marginal navlesnorsinsertion fundet ligeså stærk evidens for negative udfald som for VCI, omend der er en tendens i samme retning, og guideline gruppen har derfor udeladt nærmere beskrivelse af marginal navlesnorsinsertion.

Årsagen til VCI er ukendt, men den mest accepterede teori er trofotrofisme teorien. Denne foreslår at placenta efter implantationen i endometriet vil vokse relativt mere i / migrere til områder med bedre blodgennemstrømning, samtidig med at der opstår atrofi af de dårligt cirkulerede områder. Navlesnorsinsertionen, der er startet centralt i placenta følger ikke med denne migration, hvorfor den ender perifert. [1] Idet karrene således løber i fosterhinderne inden de når ind i placenta, vil de her ikke være beskyttede af Whartons gele, der ellers beskytter dem mod kompression.

Velamentøs navlesnorsinsertion.

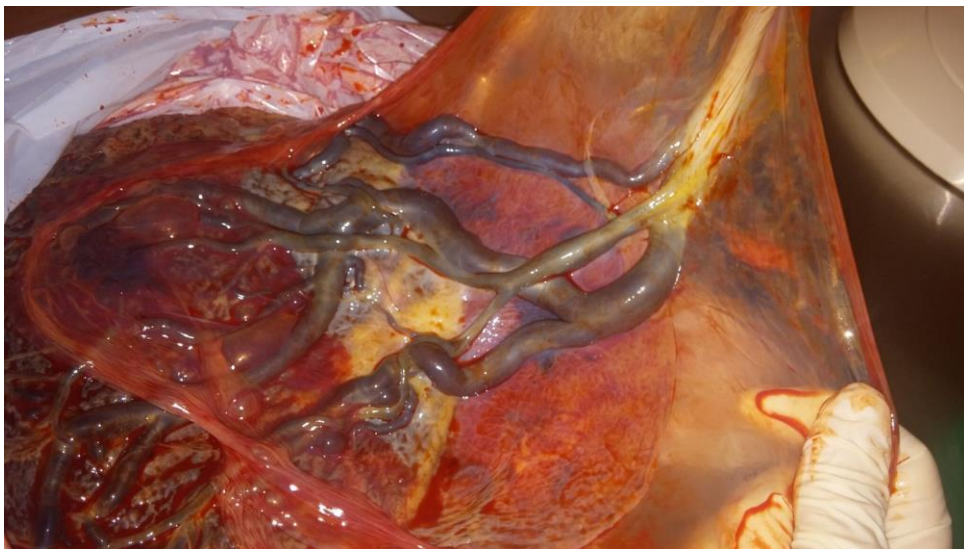


Foto: Lærke K. Moser

Incidens

VCI findes i 1-2,4% af singleton-graviditeter. [2,3,14] Hyppigheden er langt større ved gemelli-graviditeter, hvor det ses hos 6%. [4,10]

Vedrørende håndtering af gemelli-graviditeter henvises til gemelli-guideline.

Der er øget risiko for VCI efter IVF, hos nulliparae, ved rygning og overvægt. Der er i to store finske kohortestudier i samme område med ca 10 års interval vist stigende incidens. Der spekuleres i om dette kan forklares ved stigende BMI i befolkningen samt hyppigere anvendelse af IVF. [3] Sidder placenta i nedre del af uterus, er der øget risiko for vasa prævia, da karrene i så fald vil løbe nær orificium internum.

Udfald

Graviditeter med VCI har vist sig at have øget risiko for dårligt graviditetsudfald. Man har i en metaanalyse fra 2015 undersøgt risikoen for præterm fødsel, og man fandt her at risikoen var fordoblet, RR 1,95 (95% CI 1,67-2,28). [5]. Det er ikke beskrevet om fødslerne starter spontant, eller om det skyldes iatrogene årsager. Under fødslen ses hyppigere CTG-forandringer, formentlig pga. afklemning af navlesnors karrene der løber under fosterhinderne. [6,7,13] Jo lavere placenta og navlesnorsinsertionen sidder i uterus, jo højere er risikoen for CTG-forandringer og akut sectio. [6] Der er også vist øget risiko for perinatal død, RR 2,15 (95% CI 1,84-2,52); asfyxi defineret som Apgar-score under 7 efter 5 min, RR 1,96 (95% CI 1,71-2,25); behov for indlæggelse på neonatalafdeling, RR 1,69 og væksthæmning, RR 1,69 (95% CI 1,56-1,82) [5]. For moderen er der øget risiko for fastsiddende placenta, OR 5,09 (95% CI 4,60-5,63) og post partum-blødning defineret som blødning >1500ml, OR 2,0 (95% CI 1,72-2,32). [8]

Diagnose

Ved abdominal scanning følges navlesnoren til insertionsstedet, hvor man kan supplere med Doppler for at se karrenes forløb. Sidder placenta lavt i uterus, bør man supplere med transvaginal UL for at udelukke vasa prævia. [11] Der er lavet flere studier der undersøger, hvorvidt det er muligt at finde navlesnors-anomalier ved 2. trimester-scanningen. [9,10] Tidsforbruget ligger mellem 20 og 40 sekunder afhængig af hvor meget man undersøger. Sensitiviteten varierer i studierne mellem, 62,5% og 100%. Specificiteten er høj 99-100%. [9,6] Der er fundet et enkelt studie, der undersøger, om det er muligt at stille diagnosen allerede i forbindelse med 1. trimester-scanningen, og der fandt man en 100% detektionsrate og lavt tidsforbrug, ca 30 sekunder. [12] Fordelen ved at undersøge navlesnorsinsertionen allerede i 1. trimester vil være, at det ofte er lettere at få overblik over placenta og navlesnoren. Man kan dog frygte, at man vil overse enkelte tilfælde, hvor tilstanden evt. ikke er fuldt udviklet jævnfør ovenstående trofotrofisme-teori om ætiologien. Det burde således være muligt, uden at øge tidsforbruget nævneværdigt ved 2. trimester-

scanningen, at undersøge insertionsstedet i placenta.

Der er ingen studier der påviser om udfald af graviditeten bedres ved dette, men ud fra de ovennævnte studier synes det at være relevant at tilbyde patienterne tilvækst-scanninger, for at opspore de fostre der udvikler IUGR, samt planlægge forløsning med øget overvågning og øget fokus på placentas forløsning og blødning post partum.

Resume af evidens. Velamentøs Navlesnorsinsertion.	Evidensgrad
VCI findes hos 1-2,4% af singleton-graviditeter og 6% af gemelli graviditeter	2b
VCI kan detekteres ved både 1. trimester-scanning og 2. trimester-scanning	1b
VCI øger risikoen for præterm fødsel, CTG-forandringer under fødslen og akut sectio	2a
VCI øger risikoen for asfyxi og indlæggelse på neonatalafdeling	2b
VCI øger risikoen for IUGR	2b
VCI øger risikoen for postpartum blødning og fastsiddende placenta	2b
VCI øger risikoen for perinatal død	2b

Kliniske rekommandationer. Velamentøs Navlesnorsinsertion	Styrke af rekommandation
Man bør bestemme navlesnorsinsertionen i forbindelse med 2. trimester-scanningen.	C
Ved fund af VCI ved abdominal ULS bør man, hvis placenta sidder i nedre halvdel af uterus, supplere med vaginal ULS med Doppler for at udelukke vasa prævia.	B
Ved fund af VCI bør man tilbyde tilvækstscanning, fx uge 32.	C
Ved fund af VCI bør man overveje overvågning med kontinuerlig CTG under fødslen.	C

Estimat af numbers needed to screen NNS/NNT vedr. velamentøs

navlesnorsinsertion/VCI

Perinatale dødelighed for ikke-VCI graviditet er: 6,2/1000 eller 0,62% (2016 [19])

Perinatal dødelighed for VCI graviditet er estimeret fra [5]: $2,15 * 6,2/1000 = 13,33/1000$ eller 1,33%.

Forskellen mellem perinatal dødelighed mellem ikke-VCI og VCI er $1,33 - 0,62\% = 0,713\%$

Andel der kan reddes fra perinatal død ved identifikation af VCI ved scanning:

$0,713\% * 1,7\%$ (gennemsnit af hyppighed af VCI på 1-2,4% [2,3,14]) = $0,00713 * 0,017 = 0,00012121 = 0,012\%$.

NNS = $1/0,00012121 = 8250$ graviditeter for at redde 1 barn fra at dø som følge af VCI.

Det er ca. 7-8 børn om året i Danmark ved årligt fødselstal på 62760 (2016 [19])

Ved ovenstående beregning forudsættes en 100 % detektionsrate af VCI, samt at alle børn med diagnosticeret VCI kan reddes fra at dø af tilstanden

Litteratursøgningsmetode, velamentøs navlesnorsinsertion:

Søgt på Pubmed

Søgeord: Velamentous cord insertion

Søgeperiode: 2005- 1/10-2017

Antal hits 100, kun artikler på engelsk, små case-serier udelukket, ved at se tilbage i referencer fundet enkelte relevante artikler fra før søge-perioden.

Ny litteratursøgning 2017:

Søgt artikler i pubmed:

Søgeord: Velamentous cord insertion

Sprog: Engelsk

Dato: 1/11-2016-1/11-2017

Litteraturliste, velamentøs navlesnorsinsertion:

1: Kouyoumdjian S, Obstet Gynecol. 1980 Dec;56(6):737-42. Velamentous insertion of the umbilical cord.

2: Suzuki Shunji, J Clin Med Res. 2015;7(11):853-856, Clinical Significance of Pregnancies Complicated by Velamentous Umbilical Cord Insertion Associated With Other Umbilical Cord/Placental Abnormalities

- 3: Räisänen S et al, European Journal of Obstetrics and Gynaecology and reproductive Biology, 165 (2012) 231-234, Risk factors and adverse pregnancy outcomes among births affected by velamentous umbilical cord insertion: a retrospective population-based register study.
- 4: Ebbing C et al, PLoS One. 2013 Jul 30;8(7):e70380.doi, Prevalence, Risk Factors and Outcomes of Velamentous and Marginal Cord Insertions: A Population-Based Study of 634.741 Pregnancies
- 5: Vahanian SA, Am J Obstet Gynecol. 2015 Oct; 213(4 suppl):S78-90, Placental implantation abnormalities and risk of preterm delivery: a systematic review and meta-analysis
- 6: Hasegawa J et al, Ultrasound Obstet Gynecol 2006; 27:425-429, Velamentous cord insertion into the lower third of the uterus is associated with intrapartum fetal heart rate abnormalities
- 7: Hasegawa J, Int J Gynecol Obstet. 2005 Jul; 90(1):26-30, Velamentous cord insertion and atypical variable decelerations with no accelerations
- 8: Ebbing C et al, Acta Obstetrica et Gynecologica Scandinavia 94 (2015) 878-883, Third stage of labor risks in velamentous and marginal cord insertion a population-based study
- 9: Ugurlucan FG, J Clin Ultrasound. 2014 Oct 1 doi:10.1002/jcu.22242, Is complete umbilical cord scanning possible at the second-trimester ultrasound scan?
- 10: Nomiya M et al, Ultrasound Obstet Gynecol 1998;12:426-429, Antenatal diagnosis of velamentous umbilical cord insertion and vasa previa with color Doppler imaging
- 11: Hasegawa J et al, Taiwan J Obstet Gynecol 2009;48(1):23-27, Ultrasound Diagnosis and Management of Umbilical Cord Abnormalities
- 12: Waldo Sepulveda, J Ultrasound Med 2006; 25:963-968, Velamentous Insertion of the Umbilical Cord. A First-Trimester Sonographic screening Study
- 13: Baumfeld Y et al, Arch Gynecol Obstet (2016) 293:361-367, Fetal heart rate patterns of pregnancies with vasa previa and velamentous cord insertion.
- 14: Esakoff T, et al, J Matern Fetal Neonatal Med. 2015Mar;28(4)409-12, Velamentous cord insertion: is it associated with adverse perinatal outcomes?.
- 15: Ebbing C et al, Acta Obstet Gynecol Scand. 2017 Jan;96(1):78-85, Velamentous or marginal cord insertion and the risk of spontaneous preterm birth, prelabor rupture of the membranes, and anomalous cord length, a population-based study.
- 16: Sinkin JA, J Ultrasound Med. 2017 Aug 29. doi: 10.1002/jum.14357, Perinatal Outcomes Associated With Isolated Velamentous Cord Insertion in Singleton and Twin Pregnancies.
- 17: Takita H et al. J Perinat Med. 2017 Feb 25, Causes of intrauterine fetal death are changing in recent years.

18: Nohuz E et al, J Gynecol Hum Reprod 46 (2017)= 373-377), Can we perform a prenatal diagnosis of vasa previa to improve its obstetrical and neonatal outcomes?

19:

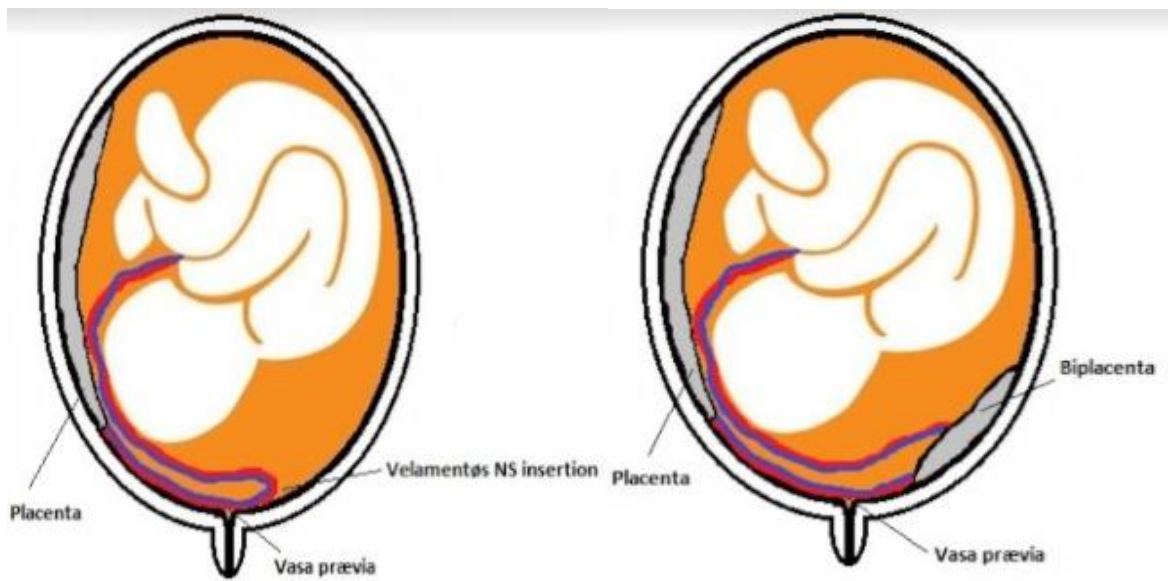
<http://www.esundhed.dk/sundhedsregistre/MFR/Sider/MFR06A.aspx>

Vasa Prævia.

SKS-kode : DO431E Vasa prævia

Baggrund og definition

Vasa prævia (VP) betegner en sjælden tilstand hvor føtale kar i hinderne passerer forbi orificium internum. Tilstanden opstår enten når navlesnoeren har en velamentøs insertion og løber forbi orificium internum på sin vej til placenta (type 1), eller når karrene løber i hinderne mellem to placentadele i en tvedelt placenta/biplacenta, (type 2). Velamentøse kar, der løber tættere end 2 cm fra orificium internum betragtes traditionelt som VP¹, men dette er en afstand, man har overtaget fra placenta prævia terminologi. En forfatter argumenterer imidlertid for, at kar helt op til 5 cm fra orificium bør betragtes som VP, da orificium jo dilateres til 10 cm under fødslen.² I en større serie var det imidlertid kun kar inden for 2 centimeters afstand, der gav problemer.³



Vasa praevia type 1

Vasa praevia type 2

Tegning: Richard Farlie

Vasa praevia set ved UL scanning

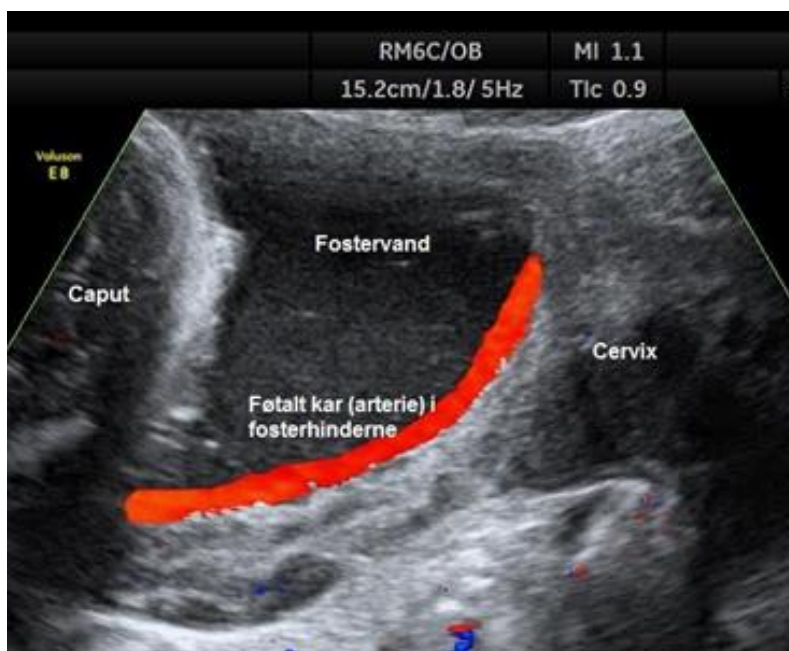


Foto: Nørsgaard LN, Lauenborg J. Vasa praevia. Månedens billede. Ugeskrift for læger. 2012;174:2947.

Vasa prævia - foto efter sectio, samme pt som ovenfor

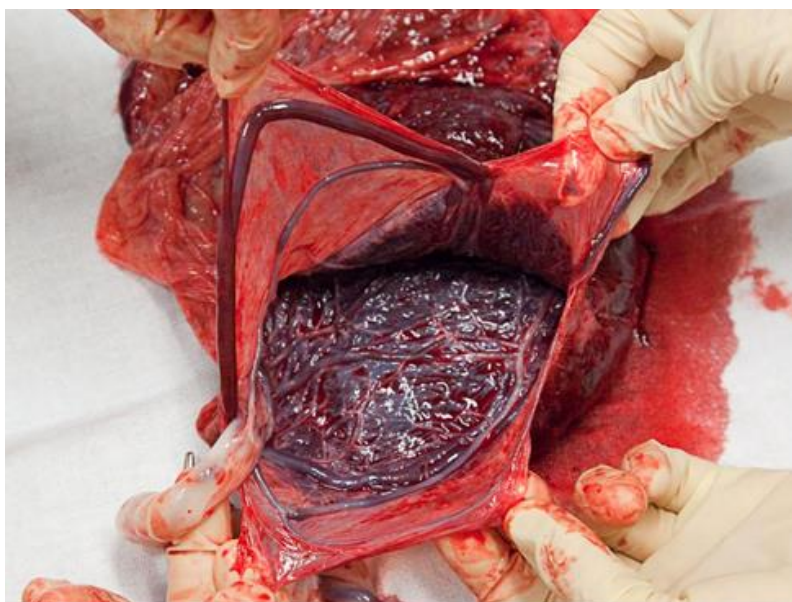


Foto: Nørgaard LN, Lauenborg J. Vasa prævia. Månedens billede. Ugeskrift for læger. 2012;174:2947.

VP udgør en potentielt farlig situation, idet brud på hinderne/karrene hurtigt kan forårsage føtal blødning med betydelige komplikationer. De fleste studier angiver en risiko for fosterdød på omkring 50 % i udiagnosticerede tilfælde, men dette tal stammer fra en case-serie⁴, hvor størsteparten af cases var rekrutteret fra en online støttegruppe for familier berørt af VP og er derfor højst sandsynligt lidt overvurderet. I tre nyere case-serier var dødeligheden blandt de (meget få) udiagnosticerede hhv. 0 %³, 11%⁵ og 40 %.⁶ Hvis diagnosen stilles prænatalt kan tiltag øge den perinatale overlevelse til tæt på 100%.^{1,3,6,7} Det er derfor essentielt at erkende tilstanden antenatalt.

Incidens

Incidensen i litteraturen er varierende. I et nyere review opgøres incidensen til 0,6 pr. 1000 graviditeter.⁸ Det svarer til ca. 36 tilfælde i Danmark om året.

Risikofaktorer

I 80-95 %^{1,3,7,8} af graviditeterne med VP var der en eller flere risikoindikatorer (number needed to screen (NNS) for hver tilstand er angivet i parentes⁸): Placenta prævia i 2. trimester (NNS: 63), IVF-/ICSI-graviditet (NNS: 260), biplacenta/tvedelt placenta (NNS: 37), navlesnorsinsertion i nederste tredjedel af uterus ved 1. trimester-scanningen (NNS: 6),

flerfold (NNS: ukendt) eller velamentøs navlesnorsinsertion (NNS: 13). Om IVF/ICSI i sig selv udgør en risikofaktor, eller om den øgede forekomst af VP i skyldes den øgede forekomst af anomalier i placenta og navlesnor i disse graviditeter er uvist.⁹ Det ser således ud til, at den mest sensitive indikator er lav navlesnorsinsertion i 1. trimester, men dette er baseret på to studier af samme forfatter^{10,11}, så der er behov for mere forskning på området.

Diagnostik

Flere studier har vist at brug af transvaginal ultralyd med Doppler kan detektere de fleste tilfælde af vasa prævia. Et review fra 2015 fandt, at denne metode havde en sensitivitet på 100 % og en specificitet på 99 %.¹² Et studie har vist, at navlesnorsinsertion kan visualiseres på gennemsnitligt 20 sekunder af rutineret personale ved 2.trimester-scanningen¹³ Fundet kontrolleres i 3. trimester, eftersom der forekommer spontan resolution hos 6-24%.^{7,14} Nogle studier har vist en sammenhæng mellem lav PAPP-A/høj β -hCG og VP samt velamentøs navlesnorsinsertion.^{15,16} Data på dette område er endnu sparsomme, men kan måske i fremtiden indgå i en screenings-algoritme for VP.

Håndtering af gravide med vasa prævia

I et studie fulgte man 29 singleton-gravide med VP med TVUL med 1-2 ugers mellemrum fra diagnosen blev stillet (mellem GA 16-35) mhp. vurdering af raten af forkortelse af cervix.¹⁷ Kvinder hvis cervix forkortedes med mere end 0,7 mm pr. uge, havde en 8 gange øget risiko for akut forløsning. Den gennemsnitlige GA ved elektivt sectio var 36,8 uger i dette studie. Også Golic et al.¹⁸ anbefaler en risikostratificeret tilgang til håndteringen med: 1) Ugentlig evaluering for risikofaktorer for præterm fødsel, 2) Steroid-administration ved truende præterm fødsel, 3) Indlæggelse i uge 32-34, og 4) elektivt sectio mellem uge 35 og 37 efter risikostratificering. Et nyt studie fra Australien⁶ fandt ikke forskel på neonatal udfald blandt hospitaliserede og ambulante håndterede graviditeter. I en serie med 60 cases³ havde 42 % antepartum vaginalblødning ved en gennemsnitlig GA på 30.3 uger, men i de fleste tilfælde var akut forløsning ikke nødvendig (19/25 tilfælde). I den canadiske¹⁹ og britiske²⁰ nationale instruks anbefales indlæggelse fra uge 28-32 og administration af kortikosteroider som lungemodning. I den amerikanske²¹ er man lidt mere tilbageholdende og anbefaler at overveje indlæggelse og kortikosteroider.

Alt i alt er evidensen for indlæggelse sparsom og modstridende. Beslutning om indlæggelse må derfor bero på den enkelte gravides forhold, herunder risiko for præterm fødsel og ønsker. Eftersom risikoen for forløsning før GA 34+0 er lille, anbefales det at man ud fra en

individuel vurdering administrerer kortikosteroider i henhold til DSOG's guideline herfor.

Forløsning

Da uerkendt vasa prævia har en høj mortalitet og morbiditet ved vaginal forløsning, må vaginal forløsning frarådes, hvis diagnosen stilles antenatalt.⁵ Der stiles imod forløsning ved elektivt sectio før vandafgang eller regelmæssige veer forekommer, men samtidig så sent, at de fleste komplikationer der relateres til præterm fødsel kan reduceres mest muligt. Nogle studier anbefaler elektiv forløsning ved GA 34-35^{1,7,22}, mens andre mener, at man kan vente med forløsning til uge 36-37 med tæt overvågning af risikofaktorer for præterm fødsel.^{5,17,18} Tvillinger forløses et par uger før singletons.^{1,5} Patienter med vasa prævia formodes at have samme risiko for præterme veer og PPRM som baggrundsbefolkningen.^{22,23}

Under alle omstændigheder synes det rimeligt at følge alle gravide med VP med 1-2 ugers mellemrum med cervixscanninger og generel vurdering af risikoen for præterm fødsel, fx fra uge 28.

Ved vaginalblødning etableres hurtigst muligt fosterovervågning, idet ikke alle kvinder med vaginalblødning vil have behov for akut forløsning.

Resume af evidens. Vasa Prævia	Evidensgrad
<p>En eller flere af følgende risikoindikatorer er til stede i 80-95 % af graviditeter med VP^{1,3,7,8}</p> <ul style="list-style-type: none">● Placenta prævia i 2. trimester (NNS: 63)● IVF-/ICSI-graviditet (NNS: 260)● Biplacenta/tvedelt placenta (NNS: 37)● Flerfold (NNS: ukendt)● Velamentøs navlesnorsinsertion (NNS:13)● Navlesnorsinsertion i nederste tredjedel af uterus ved 1. trimesterscanningen (NNS: 6) <p>I parentes angivet number needed to screen (NNS) for at finde ét tilfælde af vasa prævia.</p>	3a
<p>Transvaginal ultralydsscanning med Doppler kan detektere de fleste tilfælde af vasa prævia med sensitivitet og specificitet tæt på 100 %.¹²</p>	2a

Der er ikke evidens for, at indlæggelse bedrer prognosen. ⁶	4
Ikke alle vaginalblødninger ved kvinder med VP medfører behov for akut forløsning. ³	4

Kliniske rekommandationer. Vasa Prævia	Styrke af rekommandation
Ved fund af velamentøs navlesnors insertion i nedre halvdel af uterus, tvedelt placenta eller regredieret placenta prævia bør man undersøge for vasa prævia med TVUL med Doppler.	B
Ved cervixscanning af flerfoldsgraviditeter bør man bruge Doppler for at udelukke VP.	B
Ved fund af vasa prævia ved 2 trimester scanning bør fundet kontrolleres i GA ca 28, eftersom der forekommer spontan resolution hos 6-24%.	C
Forløsning bør foregå som elektivt sectio i GA ca 37+0, før ved øget risiko for præterm fødsel. Timing fastlægges ved hver enkelt kvinde ved gentagne vurderinger af risiko for præterm fødsel med 1-2 ugers mellemrum.	C
Ved PPRM foretages akut forløsning efter vurdering af fostrets tilstand. Ved vaginalblødning vurderes fostrets tilstand straks. Der foretages en samlet vurdering af situationen og forløses akut ved påvirket foster.	B
Indlæggelse kan overvejes fra uge 32 alt efter kvindens risiko for præterm fødsel og ønsker.	C
Kortikosteroider bør ikke administreres rutinemæssigt, men efter individuel vurdering i henhold til DSOG's guideline herfor.	C

Litteratursøgningsmetode, vasa prævia:

Database: Pubmed.

Søgeord: "Vasa previa" og "Vasa praevia"

Søge-begrænsninger: Senere end 1980 => 167; engelsksprogede. => 149; Abstract available => 115

Screening: Not relevant 55 => 60; Case reports - less than 10 cases, 41=> 19.

Søgning afsluttet 18.10.2016.

Ny søgning 23.09.2017:

Yderligere 21 artikler. Abstract læst: 18, Downloaded: 8. Yderligere 6 artikler identificeret fra referencelister.

Litteraturliste, vasa praevia:

1. Catanzarite V, Cousins LF, Daneshmand SF, et al. Prenatally diagnosed vasa previa: A single-institution series of 96 cases. *Obstetrics and gynecology* 2016(1873-233).
2. Oyelese Y. Re: Incidence of and risk factors for vasa praevia: A systematic review: Vasa praevia screening. *BJOG : an international journal of obstetrics and gynaecology* 2017.
3. Bronsteen R, Whitten AF, Balasubramanian MF, et al. Vasa previa: Clinical presentations, outcomes, and implications for management. *Obstetrics and gynecology* 2013(1873-233).
4. Oyelese Y. Prenatally diagnosed vasa previa: A single-institution series of 96 cases. *Obstetrics and gynecology* 2016(1873-233).
5. Smorgick N, Tovbin YF, Ushakov FF, et al. Is neonatal risk from vasa previa preventable? the 20-year experience from a single medical center. *Journal of clinical ultrasound* 2010.
6. Sullivan EA, Javid NF, Duncombe GF, et al. Vasa previa diagnosis, clinical practice, and outcomes in australia. *Obstetrics and gynecology* 2017(1873-233).
7. Swank ML, Garite TJ, Maurel K, et al. Vasa previa: Diagnosis and management. *American Journal of Obstetrics and Gynecology*. 2016;215(2):223.e1-223.e6.
8. Ruiter L, Kok N, Limpens J, et al. Incidence of and risk indicators for vasa praevia: A systematic review. *BJOG: An International Journal of Obstetrics & Gynaecology*. 2016;123(8):1278-1287.
9. Pirtea LC, Grigoras DF, Sas IF, et al. In vitro fertilization represents a risk factor for vasa praevia. *Romanian journal of morphology and embryology = Revue roumaine de morphologie et embryologie* 2016.
10. Hasegawa J, Matsuoka RF, Ichizuka KF, et al. Cord insertion into the lower third of the uterus in the first trimester is associated with placental and umbilical cord abnormalities. *Ultrasound in obstetrics & gynecology* 2006.
11. Hasegawa J, Nakamura MF, Sekizawa AF, Matsuoka RF, Ichizuka KF, Okai T. Prediction of risk for vasa previa at 9-13 weeks' gestation. *The journal of obstetrics and gynaecology research* 2011.
12. Ruiter L, Kok NF, Limpens J FAU - Derks,,J.B., et al. Systematic review of accuracy of ultrasound in the diagnosis of vasa previa. *Ultrasound in obstetrics & gynecology : the*

official journal of the International Society of Ultrasound in Obstetrics and Gynecology 2015.

13. Nomiyama M, Toyota YF, Kawano H. Antenatal diagnosis of velamentous umbilical cord insertion and vasa previa with color doppler imaging. *Ultrasound in obstetrics & gynecology* 1998.
14. Rebarber A, Dolin C FAU - Fox, Nathan,S., FAU FN, FAU KC, FAU SD, Roman AS. Natural history of vasa previa across gestation using a screening protocol. *Journal of ultrasound in medicine* 2014.
15. Hasegawa J, Farina AF, Simonazzi GF, et al. Umbilical cord insertion into the lower segment of the uterus at 11 to 13 weeks' gestation is associated with maternal serum PAPP-A. *Prenatal diagnosis* 2011.
16. Melcer Y, Maymon R, Pekar-Zlotin M, et al. The mid-gestation triple test profile among women diagnosed with vasa previa. *The Journal of Maternal-Fetal & Neonatal Medicine*. 2017:1-5.
17. Maymon R, Melcer Y, Tovbin J, Pekar-Zlotin M, Smorgick N, Jauniaux E. The rate of cervical length shortening in the management of vasa previa. *Journal of Ultrasound in Medicine*. 2017.
18. Golic M, Hinkson L, Bamberg C, et al. Vasa praevia: Risk-adapted modification of the conventional management - a retrospective study. *Ultraschall in Med*. 2013;34(04):368-376.
19. Gagnon R. No. 231-guidelines for the management of vasa previa. *Journal of Obstetrics and Gynaecology Canada*. 2017;39(10):e415-e421.
20. RCOG. Placenta praevia, placenta praevia accreta and vasa praevia: Diagnosis and management. RCOG guidelines homepage. 2011.
21. Sinkey RG, Odibo AO, Dashe JS. #37: Diagnosis and management of vasa previa. *American journal of obstetrics and gynecology* 2015.
22. Robinson BK, Grobman WA. Effectiveness of timing strategies for delivery of individuals with vasa previa. *Obstetrics and gynecology* 2011(1873-233).
23. Oyelese Y, Catanzarite VF, Prefumo FF, et al. Vasa previa: The impact of prenatal diagnosis on outcomes. *Obstetrics and gynecology* 2004.